

# EXTROFIA VESICAL Y PROLAPSO GENITAL COMPLEJO

Hernández Hernández L; Sánchez Ferrer M. L; Carrascosa Romero C; Bataller Sánchez E; Machado Linde F; Nieto Díaz A.

Hospital Clínico Universitario Virgen de Arrixaca.

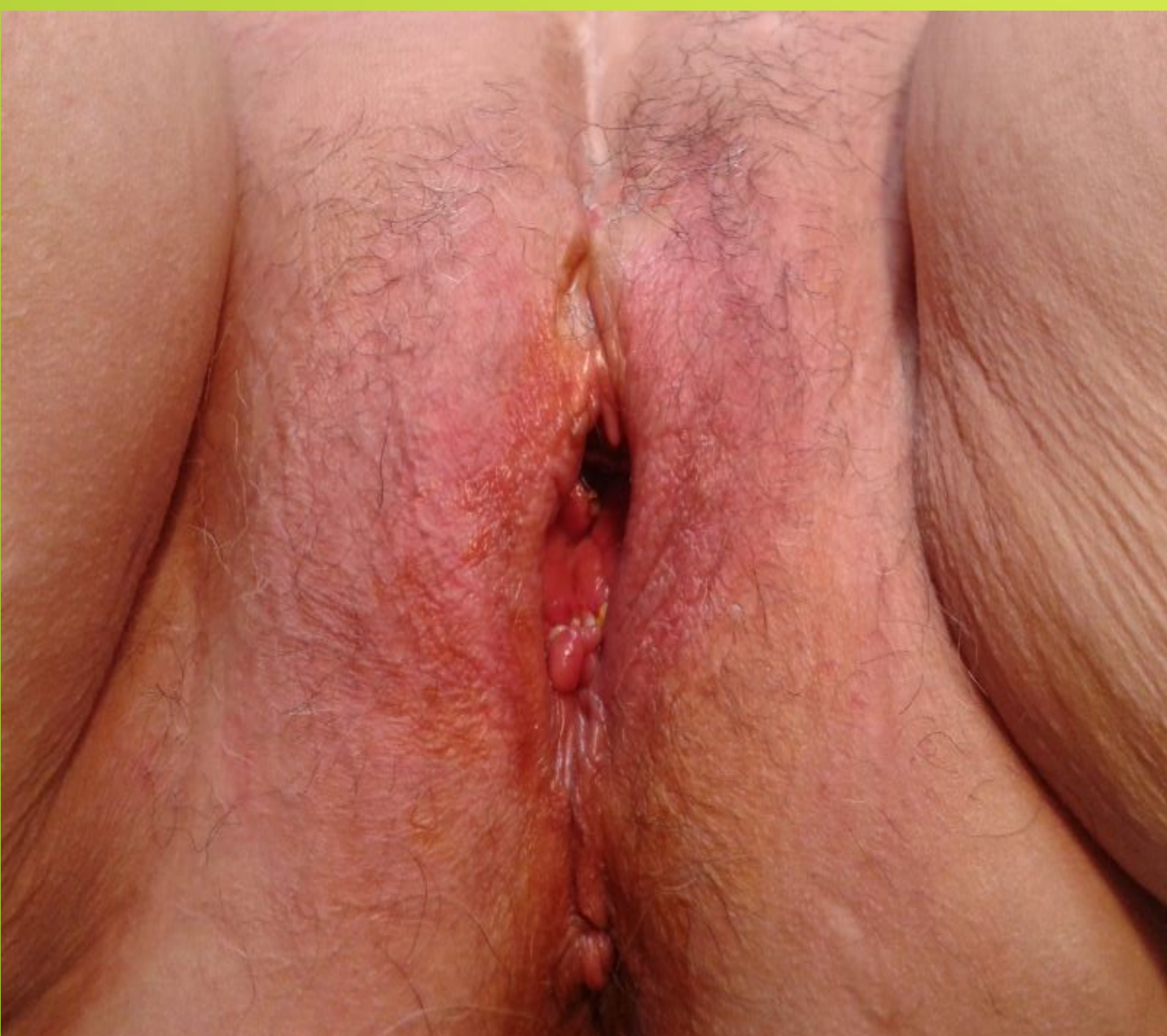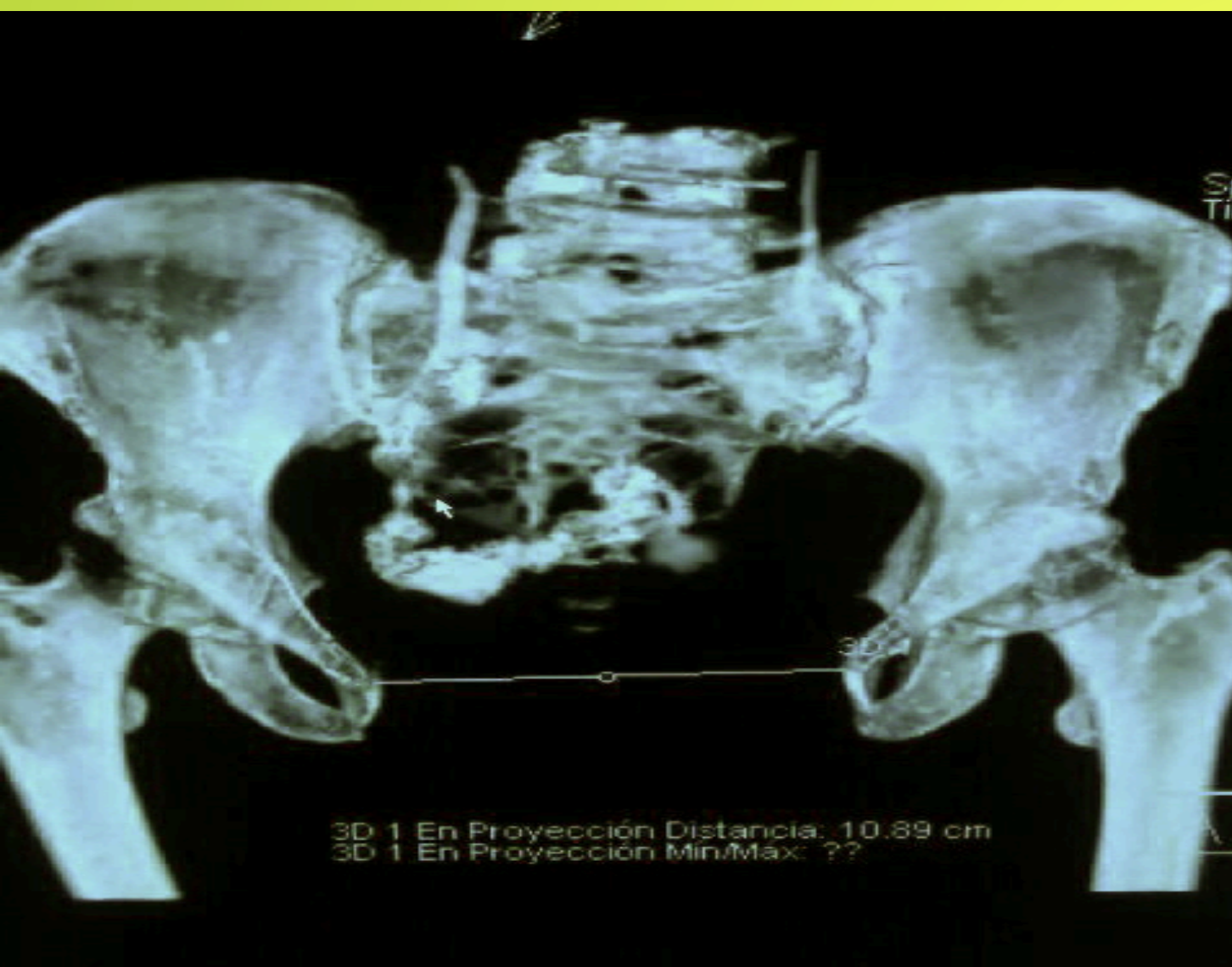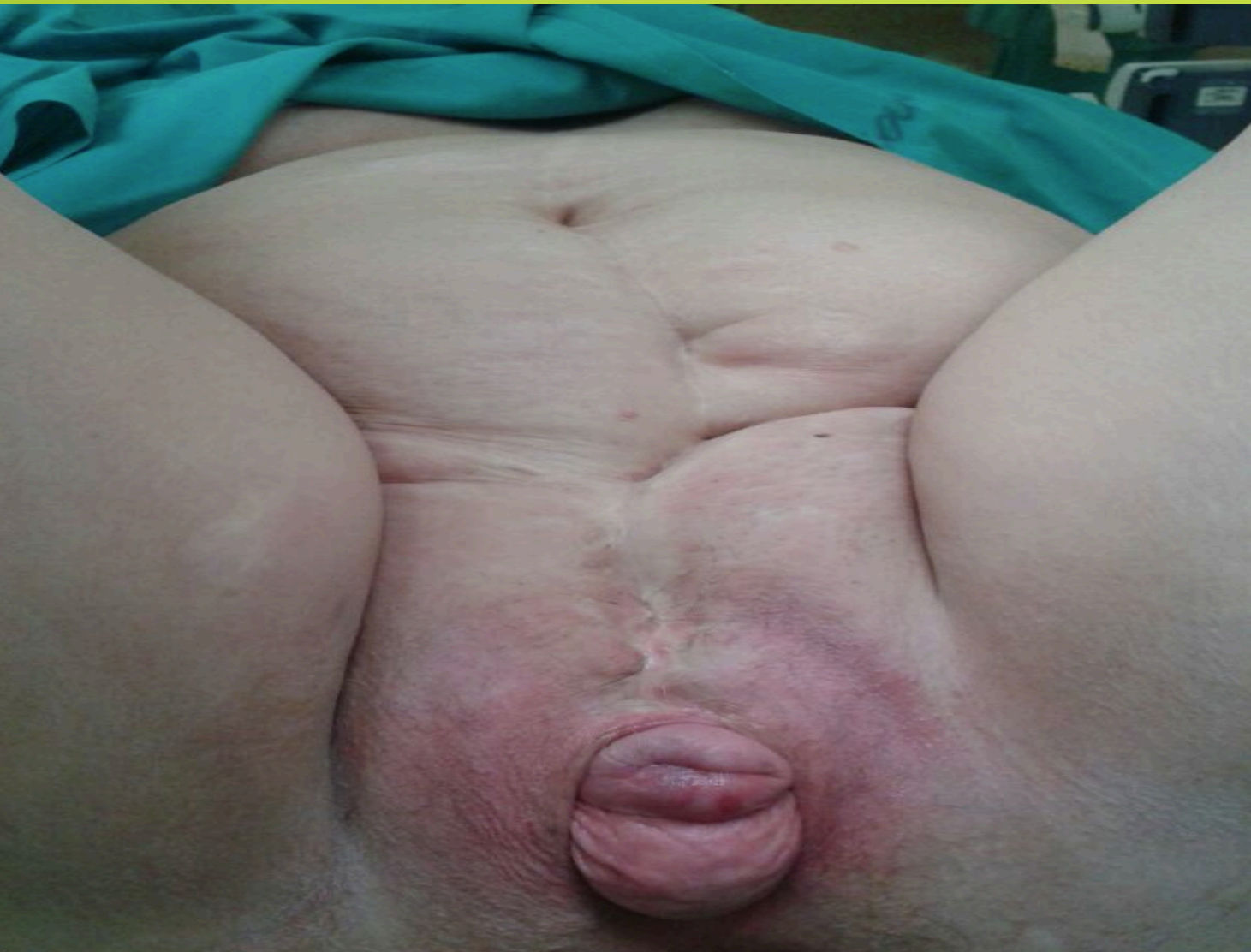


## INTRODUCCIÓN:

La extrofia vesical es una malformación congénita con una incidencia de 1/125000-250000 niñas vivas. Se produce por persistencia de la membrana cloacal impidiendo la fusión de estructuras en la línea media.

En las niñas se caracteriza por: vejiga abierta, cierre en pared abdominal anterior, ausencia de esfínter uretral, separación de huesos púbicos, genitales externos anormales y diafragma muscular pélvico anormal.

Debido a la anatomía alterada la incidencia de POP es del 18%, siendo frecuentes los grados severos y las recidivas.



## CASO CLÍNICO:

Paciente de 60 años, con extrofia vesical congénita e incontinencia urinaria continua desde el nacimiento.

### Intervenciones quirúrgicas realizadas desde la infancia

- 5 años: Epispadias sin mejoría.
- 17 años: Neouretra y técnica anti-reflujo según Gregoir.
- Fijación de útero según Dóleris.
- Técnica anti-incontinencia: Ureterosigmoidostomía bilateral.
- Creación de neovagina
- Dos cesáreas (la última de ellas con salpinguectomía bilateral)

Presentó la menopausia a los 46 años.

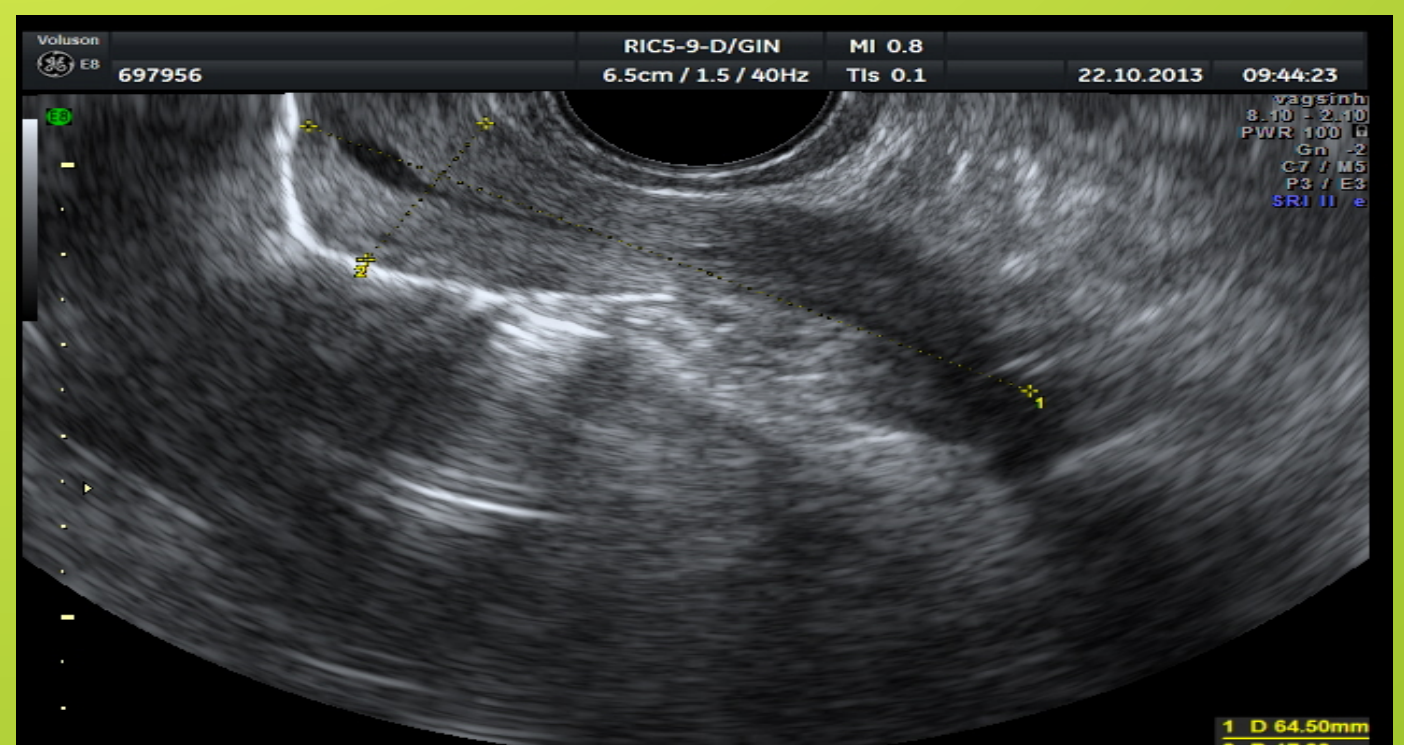
En la actualidad, refiere bultoma en genitales que le molesta

Exploración: Gran introito vaginal por el que sale prolapso de cúpula vaginal con enterocele importante y cérvix. Se palpan con dificultad ambas espinas ciáticas. En el abdomen múltiple cicatrices de laparotomías medias y Pfannenstiel con retracciones a nivel suprapúbico.

## JUICIO CLÍNICO:

Descenso genital grado IV con rectoenterocele

INTERVENCIÓN QUIRÚRGICA: Amputación cervical según técnica de Manchester y colpopexia a ligamentos sacroespinosos bilaterales con malla de polipropileno (elevate posterior).



Se realizó revisión a los tres meses con buen resultado anatómico y funcional, asegurando la paciente de una enorme mejoría en su calidad de vida.