

Adenoma Sertoliforme sincrónico con Adenocarcinoma Endometriode

José Martínez Más¹, Andrés Bueno Crespo², Juan Pedro Martínez Cendán^{1,3}, Manuel Remezal Solano^{3,4}

¹Servicio de Ginecología, Hospital General Universitario Santa Lucía, Cartagena.

²Departamento de Ciencias Computacionales, Universidad Católica San Antonio de Murcia (UCAM).

³Departamento de Medicina, Universidad Católica San Antonio de Murcia (UCAM).

⁴Servicio de Ginecología, Hospital Clínico Universitario Virgen de la Arrixaca, Murcia.

Introducción: El cistoadenoma sertoliforme es una neoplasia muy rara, descrita por primera vez por Young y Roth en 1982 con muy pocos casos publicados, que se presenta exclusivamente en pacientes postmenopáusicas, con una media de edad de 68 años, pudiendo presentar síntomas de virilización en grado variable, en algunas ocasiones. Se trata de una neoplasia bien diferenciada, de bajo grado de malignidad y con buen pronóstico si se encuentra localizado en el ovario. La concurrencia sincrónica con un adenocarcinoma endometriode, como el caso que presentamos, es un hallazgo extremadamente inusual.

Caso Clínico: Mujer de 66 años que consulta por metrorragia postmenopáusica. Antecedentes: DM tipo II, HTA, Dislipemia, Esteatosis hepática, glaucoma y apendicectomía. Menopausia a los 53 años, con tres partos.

Histeroscopia ambulatoria: tres pólipos endometriales, dos de ellos de aspecto normal, y el otro de mayor tamaño y aspecto glandular con vascularización atípica, del que se toma biopsia, que es informada como adenocarcinoma de tipo endometriode con patrón mucosecretor.

RMN: nódulo de 2.5cm en ovario izquierdo con patrón de señal heterogéneo y captación significativa de contraste, sugestivo de malignidad. Ca 125: 5 UI/ml.

Se decide realizar Histerectomía abdominal total con doble anexectomía, omentectomía, linfadenectomía y lavado peritoneal, solicitando biopsia intraoperatoria de ovario izquierdo, informada como lesión ovárica borderline.

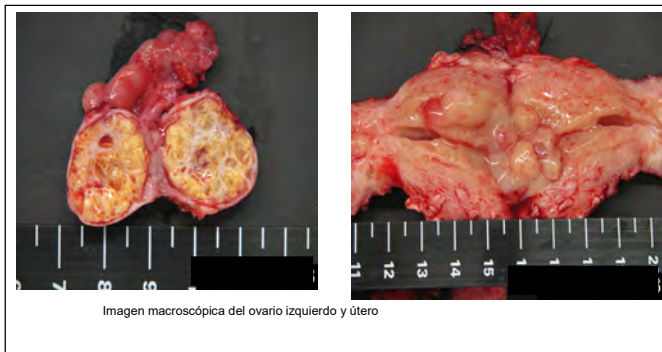
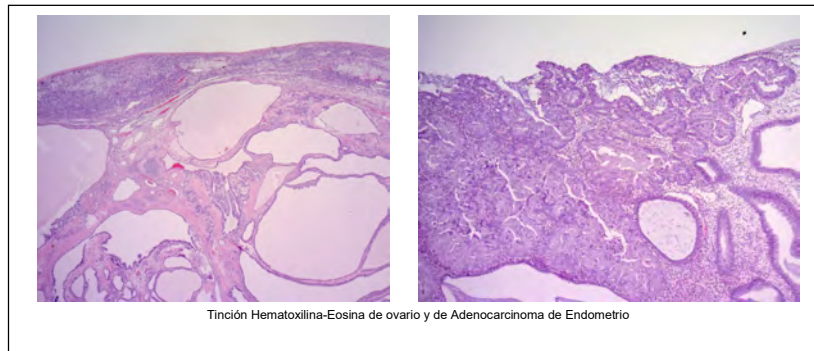


Imagen macroscópica del ovario izquierdo y útero



Tinción Hematoxilina-Eosina de ovario y de Adenocarcinoma de Endometrio

El informe definitivo de Anatomía Patológica identifica la lesión como Adenoma sertoliforme de la rete ovarii, asociado a metaplasia multifocal hepatocitaria; tumor posiblemente funcionante estrogénico, probable inductor del adenocarcinoma endometriode de bajo grado que acompaña la pieza de histerectomía (Adenocarcinoma endometriode moderadamente diferenciado G2 que infiltra menos del 50% de la pared miometrial. Ausencia de metástasis en los 8 ganglios resecaados. Epiplon libre de tumor. Estadío FIGO IA, TNM pT1a, pN0, pMx.

Conclusiones: El cistoadenoma de Sertoliforme es una entidad muy rara, de la que se han comunicado muy pocos casos, que puede ser secretora de estrógenos e inducir hiperplasia endometrial y por ello, llegar a ser responsable de la aparición de neoplasias endometriales. En el caso que presentamos, el hallazgo anatomopatológico de esta entidad tras el tratamiento quirúrgico indicado por un Adenocarcinoma Endometriode parece apoyar esta teoría, siendo por tanto el Cistoadenoma Sertoliforme, y concretamente, su secreción estrogénica, el responsable de la aparición y desarrollo del Adenocarcinoma de Endometrio.

Bibliografía

Misir A, Sur M. Sertoliform endometrioid carcinoma of the ovary: A potential diagnostic pitfall. Arch Pathol Lab Med 2007;131:979-81

Ordi J, Schammel DP, Rasekh L, Tavassoli FA. Sertoliform endometrioid carcinomas of the ovary: A clinicopathologic and immunohistochemical study of 13 cases. Mod Pathol 1999;12:933-40.

Prat J. Ovarian carcinomas, including secondary tumours: Diagnostically challenging areas. Mod Pathol 2005;18:S99-111.

Remadi S, Ismail A, Tawil A, Mac Gee W. Ovarian sertoliform endometrioid carcinoma. Virchows Arch 1995;426:533-6.

Young RH, Prat J, Scully RE. Ovarian endometrioid carcinomas resembling sex cord-stromal tumours: A clinicopathological analysis of 13 cases. Am J Surg Pathol 1982;6:513-22.

Martinez Mas J, Bueno Crespo A, Garcia Laencina PJ et al. A Benign Ovarian Tumour developing an Endometrial Cancer? Sertoliform Ovarian Cystadenoma getting together with an Endometrioid Adenocarcinoma. International Archives of Medicine 2015; 8:219.