



# SÍNDROME DE PERRAULT, UNA RARA CAUSA DE AMENORREA PRIMARIA

Gurrea Almela E, Muñoz Contreras M, Martínez Vicente L, Gracia Laborda MR  
García Soria V, López López E, Egea Prefasi L, Machado Linde F  
Hospital General Universitario Reina Sofía, Murcia

## OBJETIVOS

Acude a nosotros, remitida por su MAP, una paciente de 20 años que consulta por amenorrea primaria. Como antecedentes destaca una hipoacusia neurosensorial idiopática bilateral grave, diagnosticada a los 14 años, sin posibilidad de recuperación funcional. Actualmente se encuentra en tratamiento por Logopedia por su incapacidad verbal.

A propósito de este caso, se realiza una revisión de las causas de amenorrea primaria y el algoritmo diagnóstico.

## MATERIAL Y MÉTODO

Se realiza una revisión de la bibliografía en los motores de búsqueda *Pubmed* y *UptoDate* utilizando las palabras “*causas de amenorrea primaria*”, “*diagnóstico de amenorrea primaria*” y “*Síndrome de Perrault*”, y se consulta el libro *Endocrinología ginecológica clínica y esterilidad* de Speroff.

## DISCUSIÓN

El proceso a seguir para el diagnóstico de una amenorrea primaria se detalla a continuación.

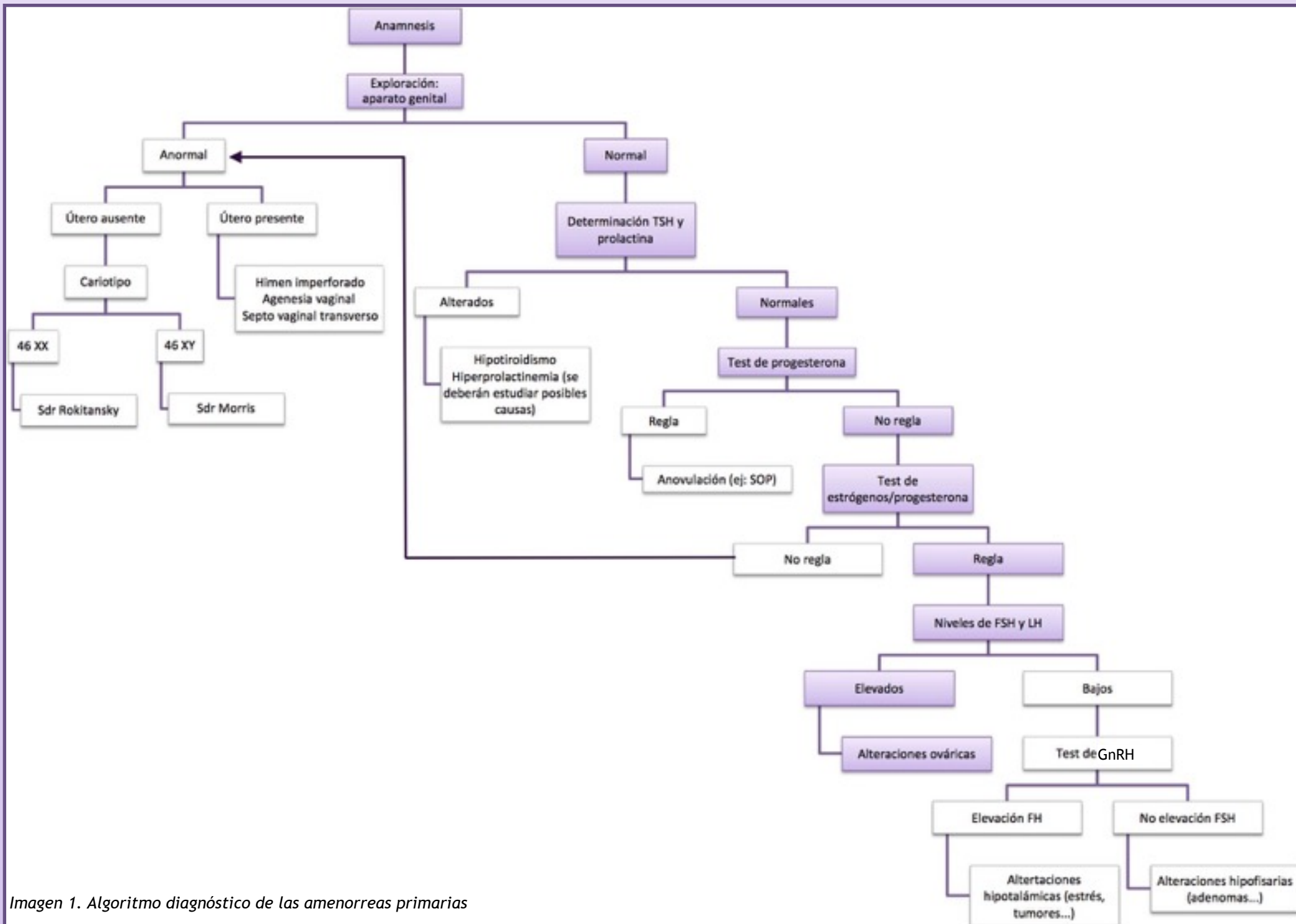


Imagen 1. Algoritmo diagnóstico de las amenorreas primarias

Siguiendo el algoritmo diagnóstico planteado (*Imagen 1*), y una vez completada la anamnesis, se realiza una exploración física en la que se observan genitales externos normales, y una ecografía transvaginal en la cual no se visualizan genitales internos. Ante la sospecha de un Síndrome de Morris, se realiza cariotipo, que resulta ser normal. Se solicita RMN que confirma la ausencia de gónadas y la presencia de un útero rudimentario. En la analítica hormonal basal, la paciente presenta niveles normales de TSH y prolactina, muy elevados de FSH y bajos de estrógenos. Se realiza un test de Estrógenos/Progesterona que resulta positivo, reglando la paciente por primera vez. A falta de determinar de la mutación que presenta la paciente, esta es diagnosticada con un Síndrome de Perrault y se encuentra en tratamiento con terapia hormonal sustitutiva.

## CONCLUSIONES

Una amenorrea primaria se define como la ausencia de menstruación a los 15 años. Como podemos observar existen una gran variedad de orígenes para este tipo de alteraciones, por lo que para su diagnóstico es necesario un estudio completo de la paciente, buscando signos y síntomas ginecológicos y no ginecológicos asociados (alteraciones auditivas, visuales...). Como en nuestro caso, cuya clave se encontraba en las alteraciones auditivas de la paciente.

El Síndrome de Perrault es una enfermedad autosómica recesiva (hasta el momento se han identificado 6 posibles mutaciones). La clínica varía entre paciente y según la mutación que presenten. Se caracteriza por alteraciones auditivas de tipo neurosensorial bilaterales y disgenesia ovárica en las mujeres, cursando con amenorrea primaria. También pueden presentar otros signos neurológicos como ataxia, dispraxia, movimientos extraoculares limitados y polineuropatía, que aparecen de forma progresiva. El diagnóstico se realiza con la clínica y pruebas de imagen. La esperanza de vida de estos pacientes es normal, y solamente requieren tratamiento sintomático.

## BIBLIOGRAFÍA:

Newman WG, Friedman TB, Conway GS, et al. Perrault Syndrome. 2014 Sep 25 [Updated 2018 Sep 6]. In: Adam MP, Ardinger HH, Pagon RA, et al., editors. GeneReviews® [Internet]. Seattle (WA): University of Washington, Seattle; 1993-2020  
RESERVADOS, I. (2020). Orphanet: Síndrome de Perrault. Retrieved 28 February 2020, from [https://www.orpha.net/consor/cgi-bin/OC\\_Exp.php?lng=ES&Expert=2855](https://www.orpha.net/consor/cgi-bin/OC_Exp.php?lng=ES&Expert=2855)  
Speroff, L., & Fritz, M. (2012). *Endocrinología ginecológica clínica y esterilidad*. Barcelona: Wolters Kluwer.