

XXX REUNIÓN SOCIEDAD GINECOLÓGICA MURCIANA CARTAGENA



QUISTE GIGANTE DE OVARIO

Gil Sánchez L, Peñalver Yepes N, Díaz García A, Gutiérrez de Rubalcava Subiela L, García Castejón MM, Manzano Roldán A, López Soto A, Martínez Cendán JP.

INTRODUCCIÓN:

Los quistes de ovario son poco frecuentes en mujeres adolescentes y jóvenes¹, siendo más frecuente en la tercera y cuarta década de la vida². Si la sospecha de malignidad es baja la vía laparoscópica puede ser una buena alternativa con buenos resultados clínicos y estéticos. No obstante, en algunas ocasiones la malignidad del quiste no se puede confirmar en el preoperatorio³. En gente joven se debe intentar realizar quistectomía con conservación de ovarios para preservar fertilidad.

DESCRIPCIÓN DEL CASO:

Mujer de 20 años que consulta en el servicio de urgencias de ginecología por dolor abdominal y lumbar de dos días de evolución. No refiere alteración del ritmo intestinal, síndrome miccional, ni otra sintomatología.

Antecedentes ginecológicos:

Ovarios poliquísticos. Resto sin interés.

Exploración física:

Abdomen blando y depresible, doloroso a la palpación profunda en hipogastrio, sin signos de irritación peritoneal. Se palpa masa a nivel de hipogastrio.

Tacto vaginal: útero libre, sin zonas induradas. Tacto bimanual no doloroso.

Ecografía vaginal:

Útero en AVF. Se aprecia quiste simple de 122 x 153 x 68 cm en ovario derecho, de contenido anecoico, sin papilas ni tabiques. Bordes lisos. No capta Doppler. No líquido libre en Douglas. Ovario izquierdo de aspecto poliquístico.

Marcadores tumorales :

Ca 125 10,8 UI/ml; HE4 34 pMOL/L; Fórmula ROMA 3,01% (bajo riesgo)

Marcadores tumorales negativos.

Laparoscopia:

Quiste anexial derecho gigante de aspecto benigno, sin encontrar parénquima sano. Se drena contenido líquido y se recoge 1200ml de líquido transparente que se envía a analizar. Posteriormente se realiza quistectomía con anexectomía derecha.

Anatomía patológica:

Cistoadenoma mucinoso de tipo endocervical, **benigno** paratubárico.

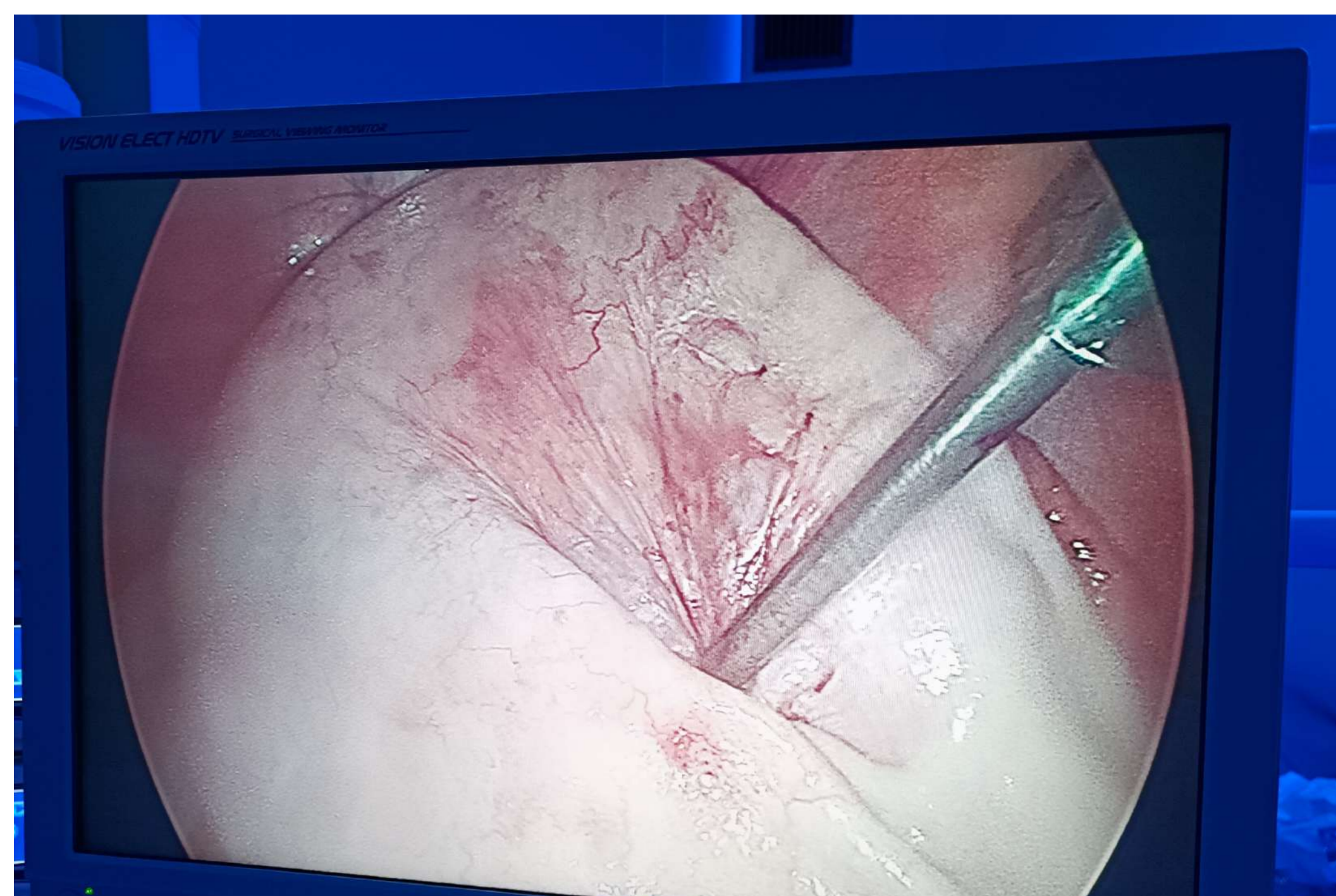

Figura 1: Drenaje de quiste durante laparoscopia

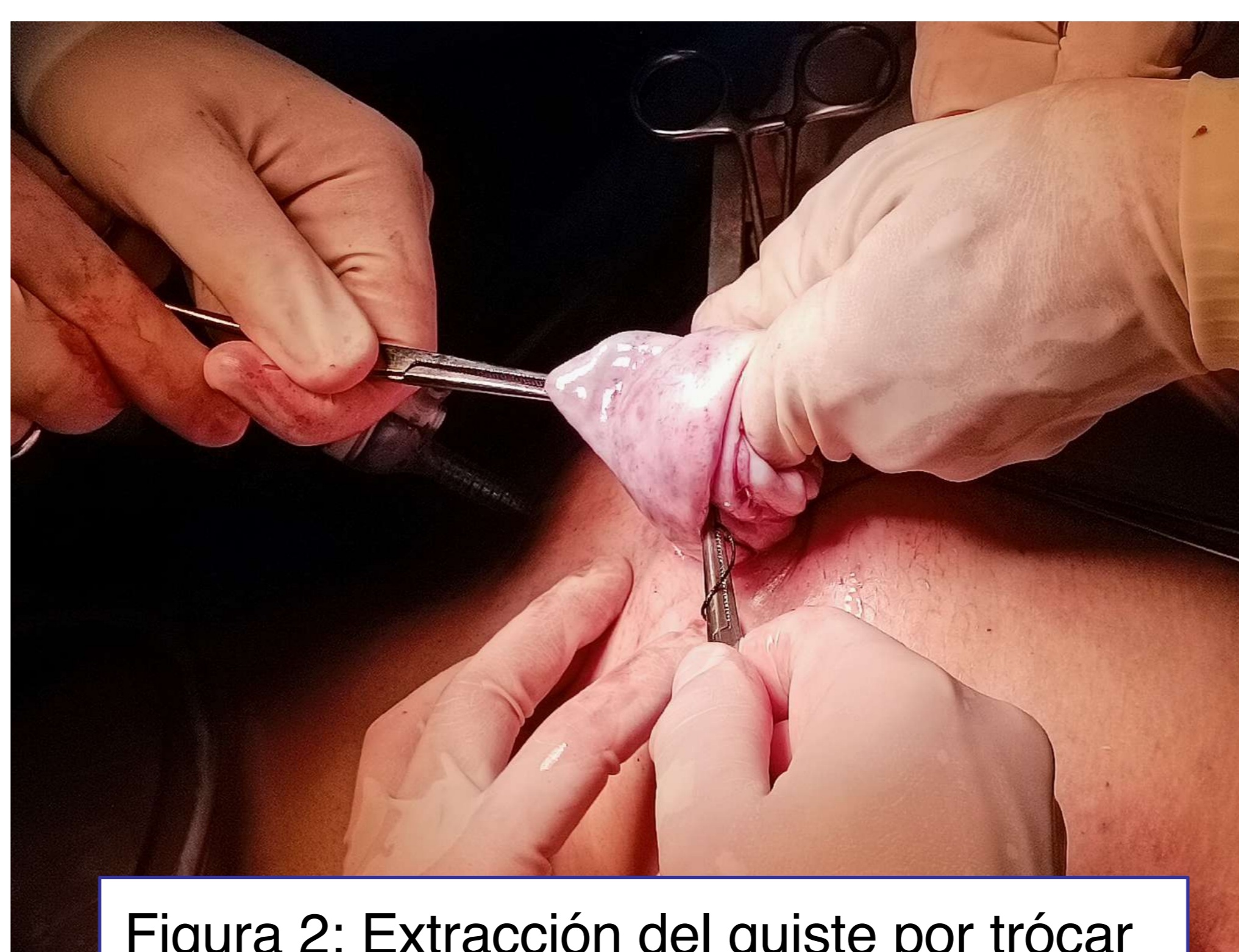

Figura 2: Extracción del quiste por trócar

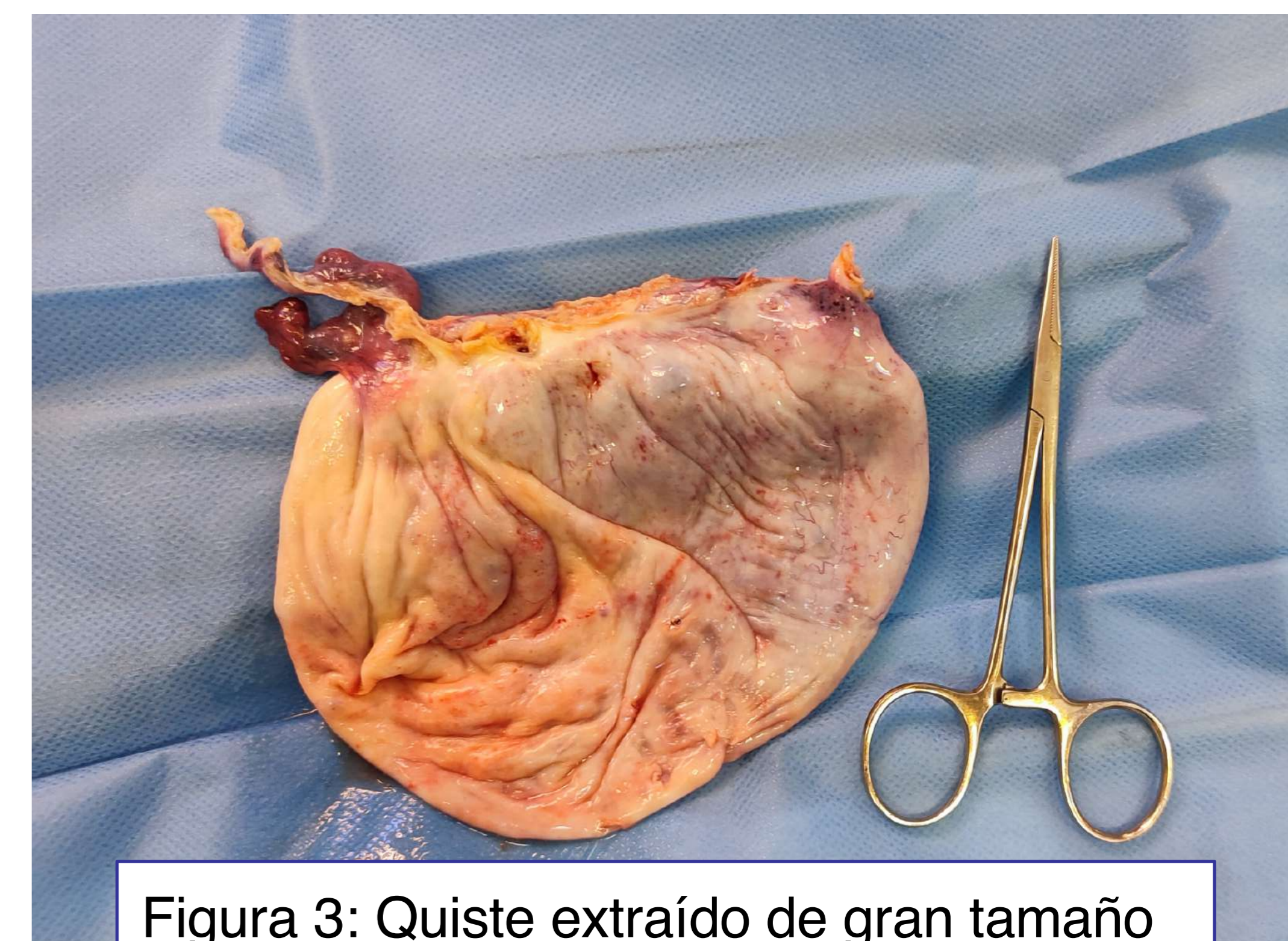


Figura 3: Quiste extraído de gran tamaño

COMENTARIOS:

- Aunque la malignidad de los quistes no se puede excluir por completo en el preoperatorio, la mayoría de estos resultan benignos.
- A pesar de la benignidad del quiste, la clínica percibida por la paciente o las posibles complicaciones hacen importante una intervención terapéutica¹.
- Los quistes más frecuentes son los serosos (75%) y los mucinosos (25%), siendo infrecuentes en mujeres jóvenes.⁴

Bibliografía:

1. Corrias F, Pederiva F, Cozzi G, Ammar L, Cattaruzzi E, Lembo MA, Barbi E. A Giant Ovarian Cyst in an Adolescent. J Pediatr. 2018 Aug;199:279. Epub 2018 May 3.
2. Mărginean, C. O., Mărginean, C., Meliț, L. E., Săsăran, V. Ș., Poruțiu, M., & Mărginean, C. D. (2018). An incidental diagnosis of a giant paraovarian cyst in a female teenager: A case report. Medicine, 97(48), e13406.
3. Kilincaslan, H., Cipe, G., Aydogdu, I., Sarac, F., Toprak, H., & Ari, E. (2014). Pure laparoscopic management of a giant ovarian cyst in an adolescent. The American journal of case reports, 15, 4–6.
4. Baradwan, S., Sendy, F., & Sendy, S. (2017). Complete Laparoscopic Extirpation of a Giant Ovarian Cyst in an Adolescent. Case reports in obstetrics and gynecology, 2017, 7632989.