



# XXX REUNIÓN SOCIEDAD GINECOLÓGICA MURCIANA

## CARTAGENA



Hospital General Universitario Santa Lucía

## MANEJO DE LA VULVOVAGINITIS CAUSADA POR CUERPOS EXTRAÑOS

Maqueda Martínez IM, Diago Muñoz DM, Ferrández Martínez M, García Castejón MM, Díaz García A, García Morales C, López Pérez R, Sánchez Zapata MI

### INTRODUCCIÓN

La presencia de cuerpos extraños en vagina es una causa poco frecuente de vulvovaginitis aguda y vulvovaginitis crónica recurrente en niñas prepúberes, con una incidencia inferior al 5%.

Las manifestaciones clínicas habituales son flujo vaginal crónico, flujo maloliente o sangrado intermitente.

En algunos casos la anamnesis puede ser complicada por la corta edad de la paciente, por lo que el diagnóstico definitivo lo dará la visualización del cuerpo extraño durante la exploración física.

### CASO CLÍNICO

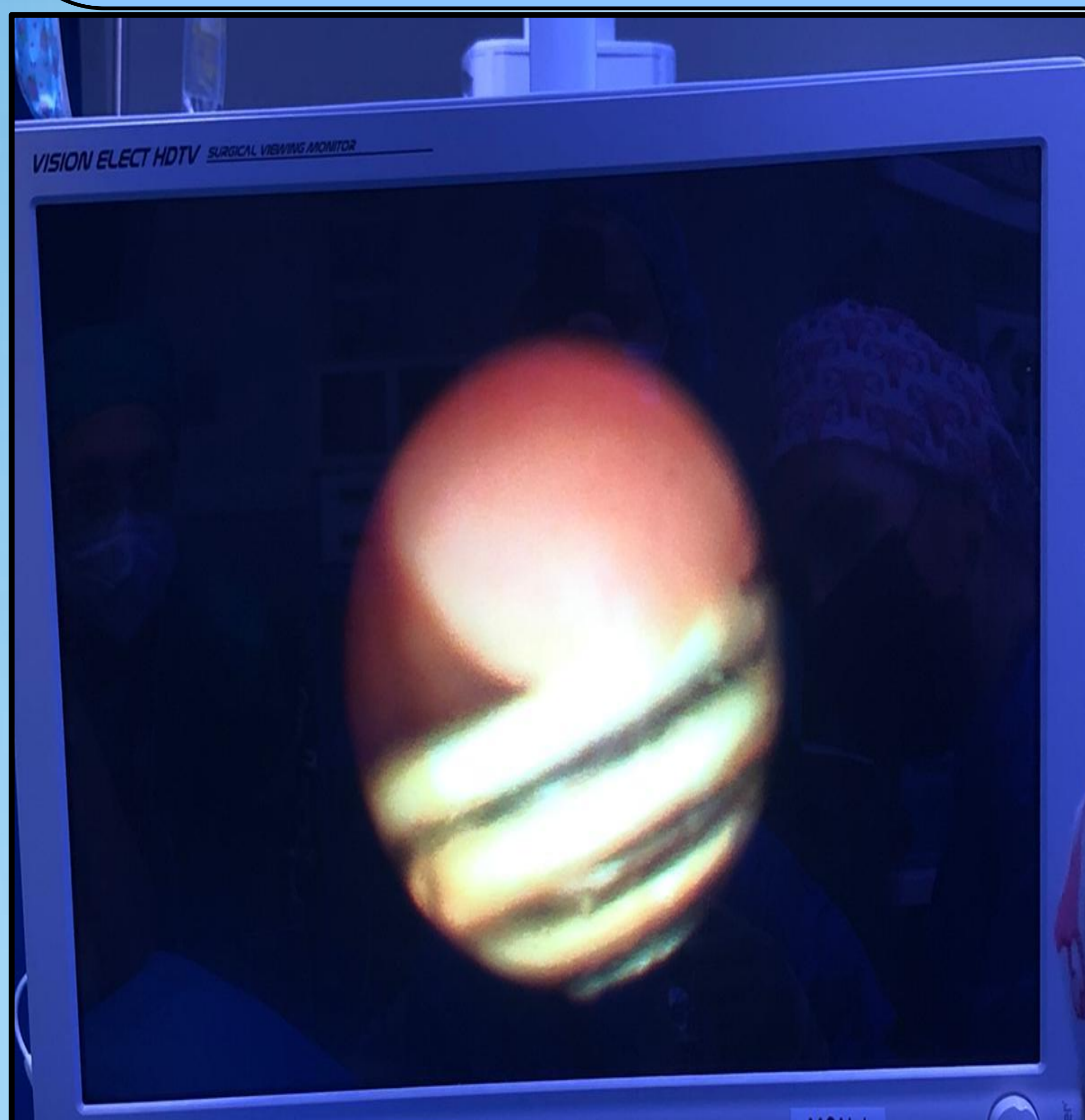
Niña de 6 años que acude a urgencias por prurito y flujo vaginal maloliente de al menos 6 meses de evolución. Es historizada junto a su padre que no cuenta ningún antecedente personales de interés. Durante la anamnesis refiere que hace unos meses su prima le introdujo un bastoncillo en la vagina.

La exploración física resulta muy dificultosa en consulta, por lo que se toma un exudado vulvo-vaginal y se cita para realizar una vaginoscopia bajo sedación en quirófano.

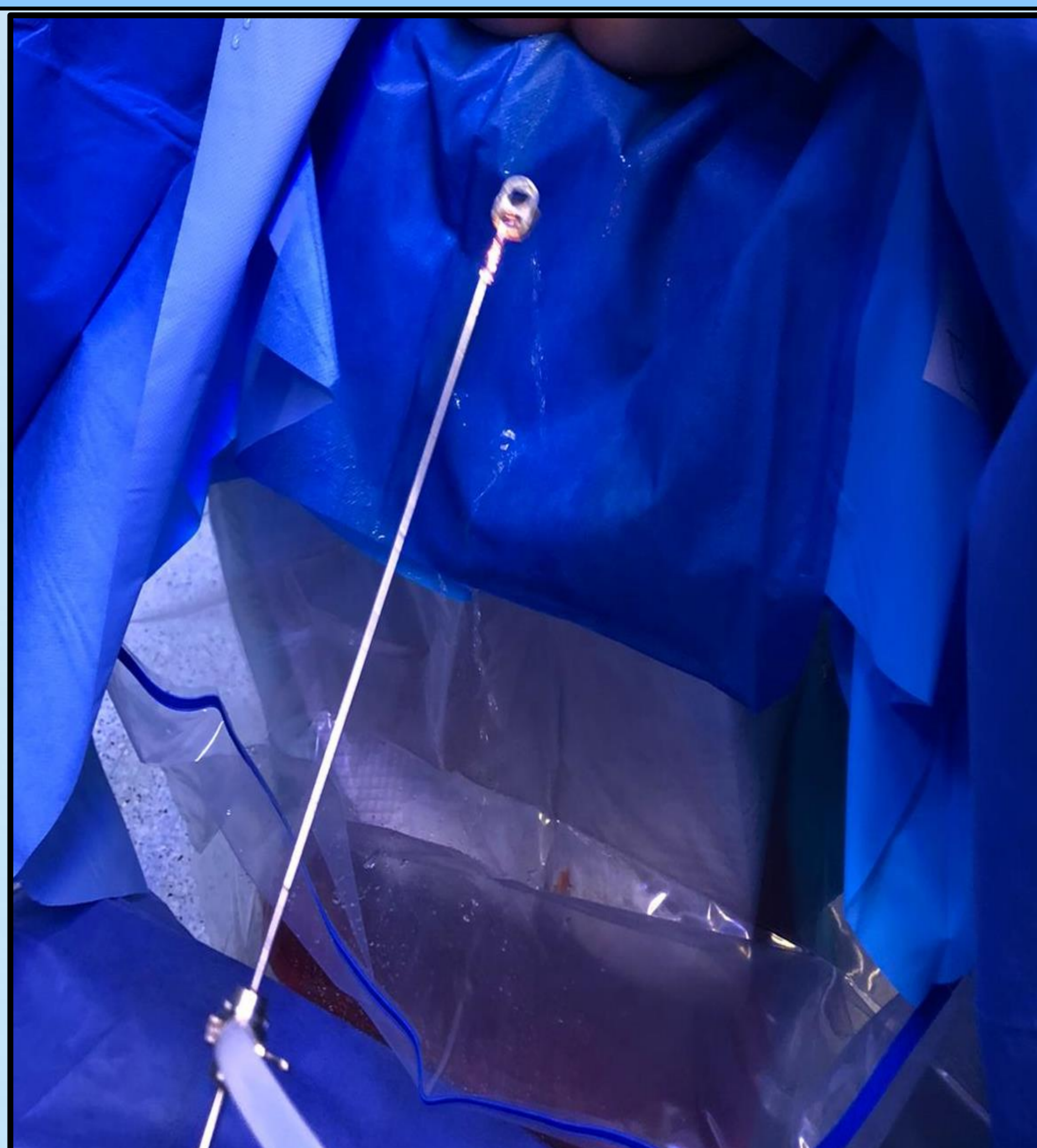
El exudado resulta positivo para *Eikenella corrodens*.

Al realizar la vaginoscopia se visualizan hasta 6 anillas de lata de refresco que se extraen mediante pinza de agarre histeroscópica.

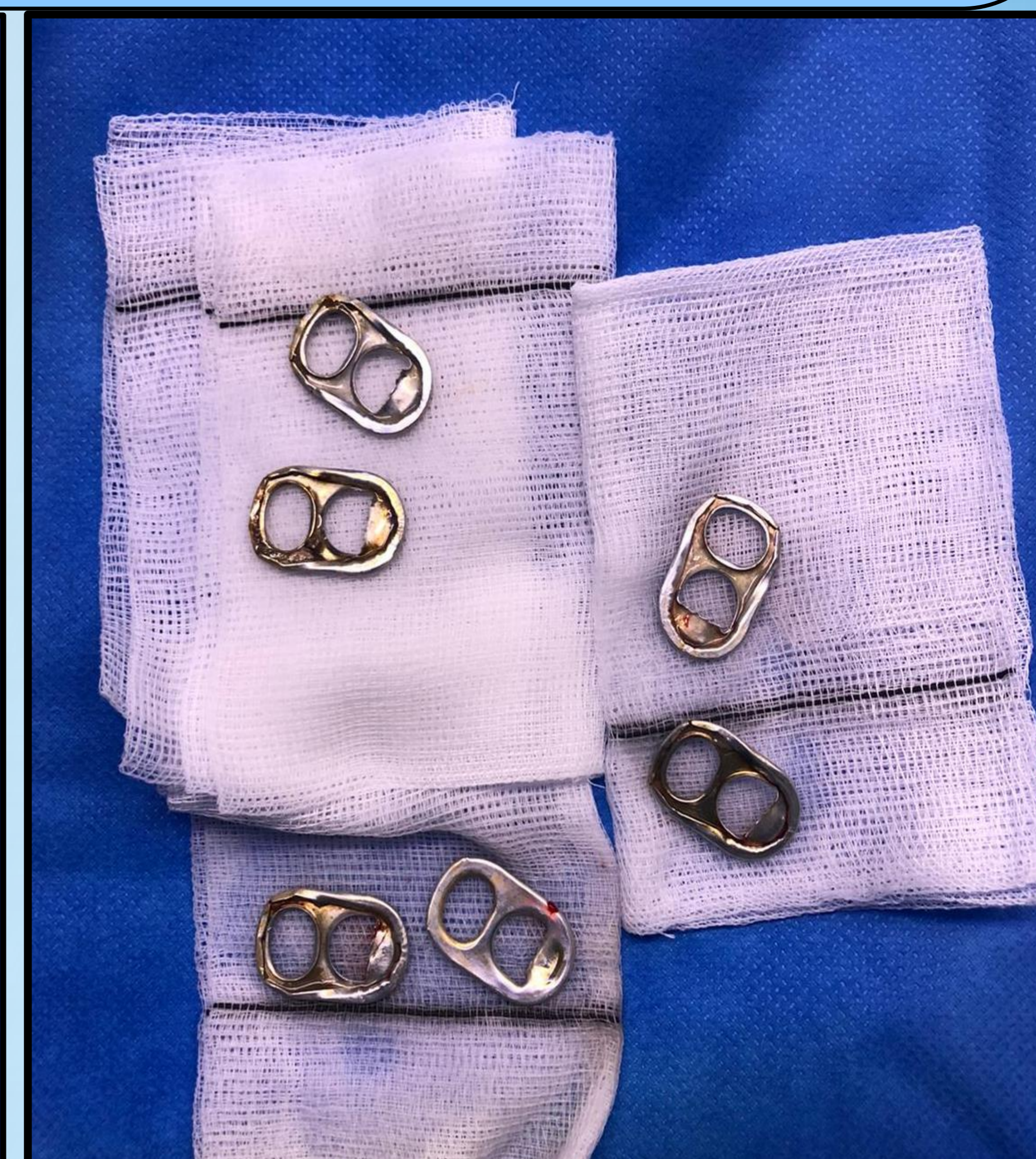Se pauta tratamiento antibiótico ambulatorio y se da el alta a la paciente.



**Imagen 1:** Imagen de vaginoscopia con cuerpo extraño en vagina.



**Imagen 2:** Pinza de histeroscopia con anilla de lata de refresco extraída de vagina.



**Imagen 3:** 6 anillas de lata de refresco extraídas de vagina.

### CONCLUSIONES

- El maltrato infantil, la infección del tracto urinario, la vaginitis y la vulvitis son posibles diagnósticos diferenciales en niñas preadolescentes que presentan un flujo vaginal alterado.
- La vaginoscopia es una herramienta útil tanto diagnóstica como terapéutica.
- Las posibles complicaciones que pueden ocurrir si se pasa por alto un cuerpo extraño en vagina incluyen úlceras vaginales, quemaduras, fístulas vesicovaginales, adherencias y estenosis.

### BIBLIOGRAFÍA

1. Al-Oufi, D., Alkharboush, H. M., Younis, N. D., & Abu-Zaid, A. (2021). Disk Battery as a Vaginal Foreign Body in a Five-Year-Old Preadolescent Child. *Cureus*, 13(3), e13727. <https://doi.org/10.7759/cureus.13727>
2. Jia, Y., Shuang, L., Jun, W., Gang, L., & Hai-Tao, C. (2022). Small spherical foreign bodies in the genitourinary tract and their management. *BMC pediatrics*, 22(1), 42. <https://doi.org/10.1186/s12887-022-03114-7>
3. Fischer, J., Krishnamurthy, J., Hansen, S., & Reeves, P. T. (2021). Austere Foreign Body Injuries in Children and Adolescents: A Characterization of Penile, Rectal, and Vaginal Injuries Presenting to Emergency Departments in the United States From 2008 to 2017. *Pediatric emergency care*, 37(12), e805–e811. <https://doi.org/10.1097/PEC.0000000000001803>