



XXX REUNIÓN SOCIEDAD GINECOLÓGICA MURCIANA

CARTAGENA



Hospital General Universitario Santa Lucía

TUMORES BENIGNOS DE MAMA

FIBROADENOMA GIGANTE JUVENIL DE MAMA

Pilar Rodríguez López, Lucía Álvarez Fernández, Alba Jiménez García, María Isabel Urbano Reyes, Belén Martínez Pérez, Ana Cervantes García, Rosario Pérez Legaz, Miriam Rubio Ciudad, Paloma Ortega Quiñonero

INTRODUCCIÓN.

El fibroadenoma gigante juvenil constituye alrededor del 4% de todos los fibroadenomas. Aparecen en la adolescencia, generalmente poco tiempo antes o después de la menarquia. Se presentan como una masa mamaria no dolorosa de crecimiento rápido y circunscrito, que puede alcanzar hasta 20cm o más y que raramente se adhieren a la piel, la cual puede estar muy distendida en los casos de masas muy voluminosas. Presentamos el caso clínico de un fibroadenoma gigante juvenil en una niña de 13 años tratado en nuestro hospital.

CASO CLÍNICO.

Mujer de 13 años que consulta en nuestro servicio de urgencias de Ginecología por dolor, enrojecimiento, induración y aumento de tamaño de mama derecha y secreción serosanguinolenta a nivel de la zona del complejo areola pezón de dos días de evolución. Niega haber presentado fiebre en estas dos últimas semanas.

A la exploración mamaria se objetivan unas mamas asimétricas a expensas de un mayor tamaño de la mama derecha, el complejo areola pezón (CAP) se encuentra distendido, deformado con una pequeña lesión que drena espontáneamente material seroso. A la palpación se taca una tumoración de consistencia dura, no adherida a piel ni planos profundos, no dolorosa, que ocupa la práctica totalidad de la mama derecha. Se realiza estudio de imagen con ecografía mamaria y axilar bilateral y RM. Se inicia empíricamente Amoxicilina/Clavulánico 875/125g e Ibuprofeno 600mg cada 8 horas por sospecha de una posible mastitis. A los cuatro días de tratamiento antibiótico oral, la paciente presenta empeoramiento progresivo con aumento de tamaño de la mama, dolor y eritema, por lo que se decide ingreso para continuar con administración de Amoxicilina/Clavulánico 1gr por vía endovenosa. Con mejoría clínica del dolor y de los signos de flogosis, la paciente es dada de alta y derivada al Servicio de Cirugía Plástica quienes llevan a cabo una tumorectomía con exéresis completa del tumor y remodelación mamaria. A los dos días de la intervención quirúrgica y con un posoperatorio sin complicaciones es dada de alta.

La descripción anatomopatológica definitiva de la pieza quirúrgica informa de fibroadenoma juvenil.

La paciente es revisada a los dos y a los seis meses. No hay signos de recidiva y presenta una buena cicatrización de la cicatriz quirúrgica. Persiste la asimetría mamaria, por lo que se encuentra en espera de cirugía de remodelación mamaria y simetrización.

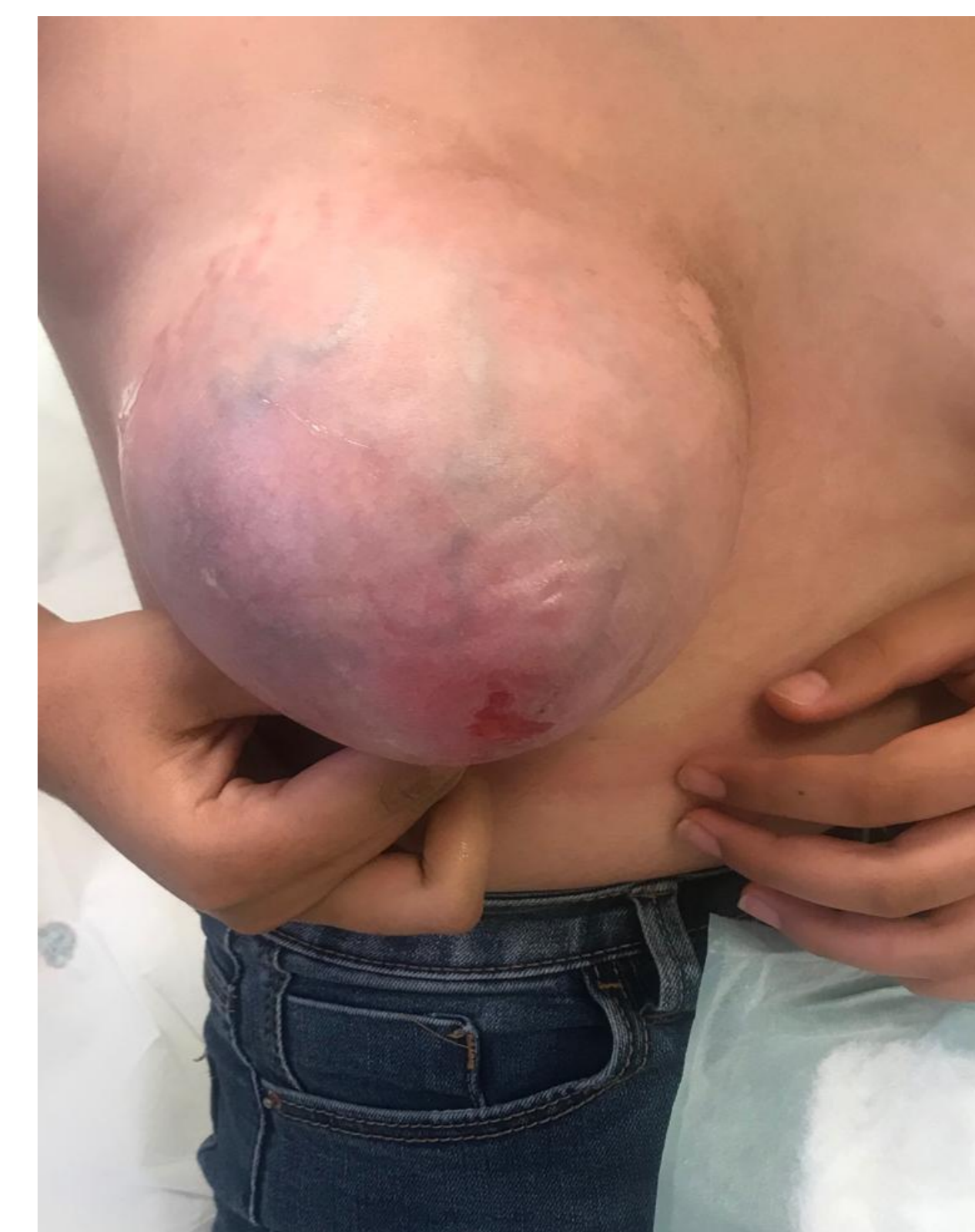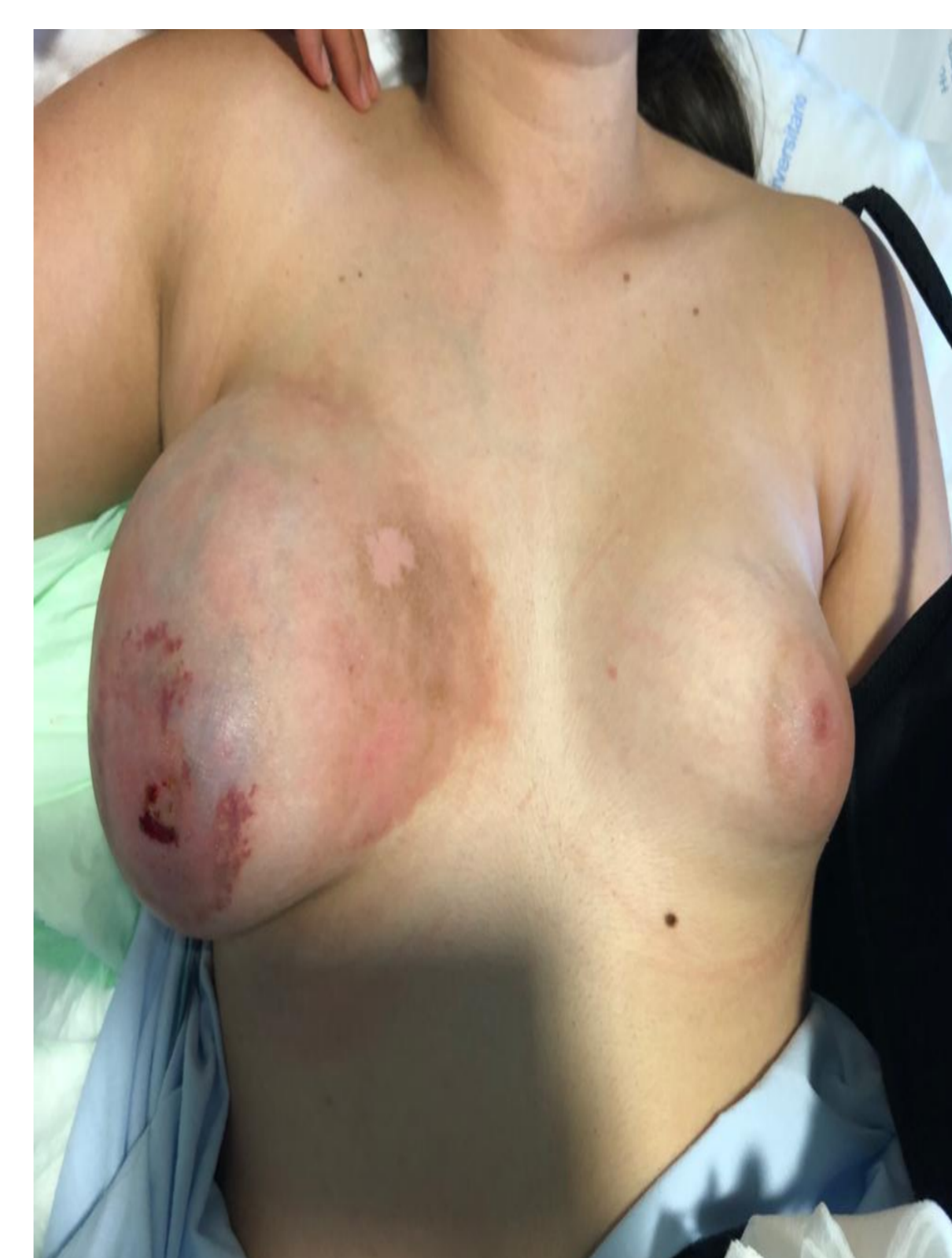CONCLUSIÓN.

Por lo general, las mamas adolescentes crecen rápidamente poco después del primer período menstrual. Ante una gran masa mamaria de gran tamaño, debemos plantearnos el diagnóstico diferencial con: el fibroadenoma gigante, el tumor filodes y la hipertrofia virginal mamaria (macromastia juvenil).

Como con todas las lesiones mamarias, el algoritmo de diagnóstico es a través de una triple evaluación: anamnesis y exploración física, examen radiológico y examen histopatológico. Dado el rápido crecimiento del FGJ y su capacidad para producir distorsión y compresión del tejido adyacente, su tratamiento siempre es quirúrgico y debe realizarse lo más precozmente posible, con extirpación total de la lesión para evitar recurrencias, las cuales se estiman en aproximadamente el 33% en el seguimiento a los 5 años y poder conseguir un buen resultado estético.

BIBLIOGRAFIA

- Celik SU, Besli Celik D, Yetiskin E, et al. Fibroadenoma gigante juvenil de mama: presentación de un caso clínico. *Arch Argent Pediatr* 2017;115(6):e428-e431.
- García-Rodríguez R et al. Fibroadenoma gigante juvenil. *Clin Invest Gin Obst*. 2008;35(6):221-4.
- Bong Sup Song et al. Giant juvenile fibroadenoma of the breast: a case report and brief literature review. *Ann Pediatr Endocrinol Metab* 2014;19:45-48



Aspecto de la lesión mamaria cuando la paciente consulta en urgencias

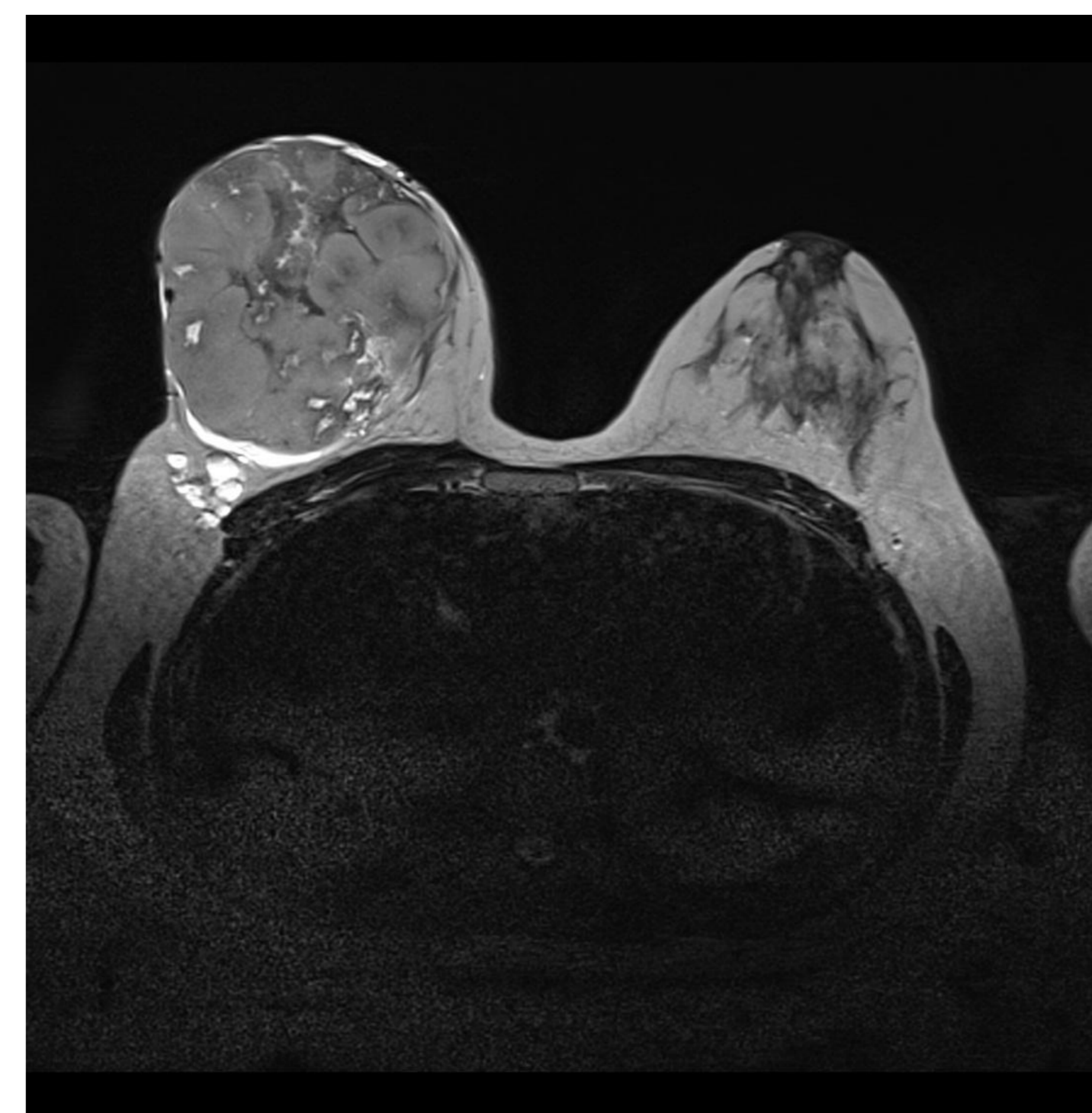
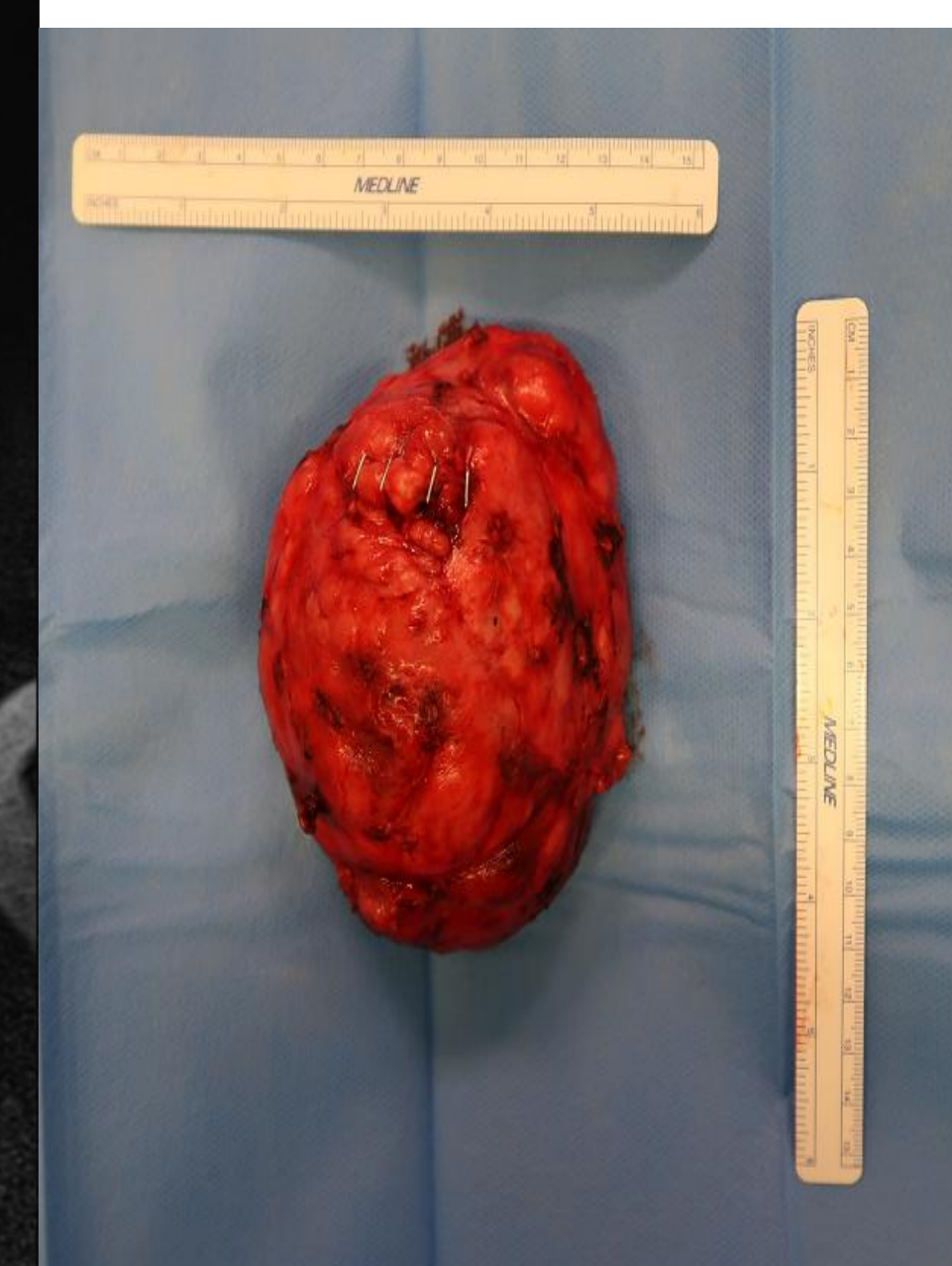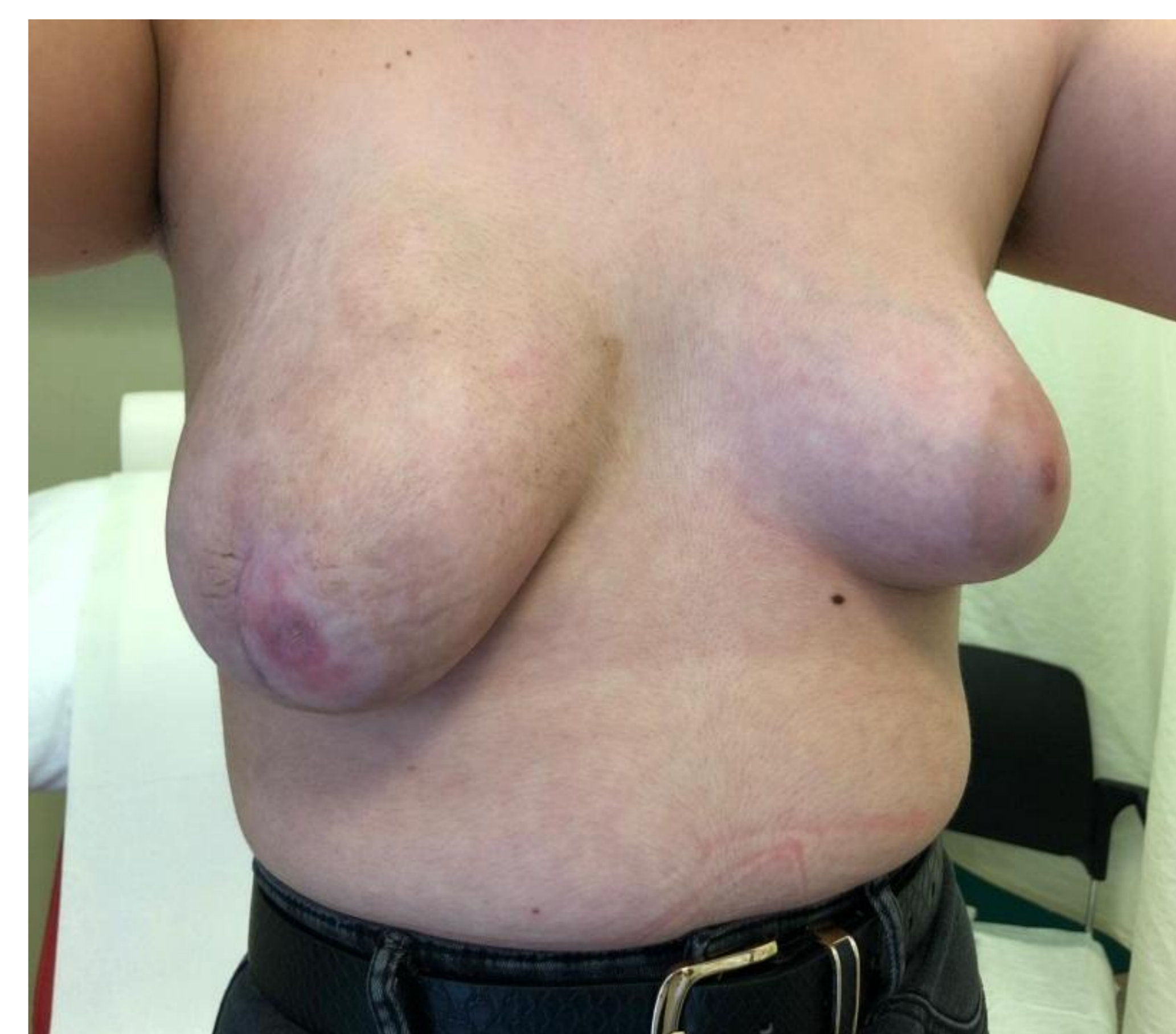


Imagen de RM del fibroadenoma gigante juvenil



Pieza quirúrgica



Visita posquirúrgica, 2 meses después