



## TRATAMIENTO HISTEROSCÓPICO DE SINEQUIA INTRAUTERINA, A PROPÓSITO DE UN CASO CLÍNICO.

Jiménez Machuca P, Pérez Rocamora F, Delgado González JL, Cañizares MF, López Banacloche C.

### INTRODUCCIÓN

Las **sinequias intrauterinas** son bandas de tejido fibroso o cicatricial que se forma en la cavidad endometrial en respuesta a un procedimiento uterino.

Cuando las adherencias se acompañan de síntomas se denomina *síndrome de Asherman*.

La gravedad de las adherencias puede variar desde finas hebras hasta obliteración completa de la cavidad.

Diagnóstico

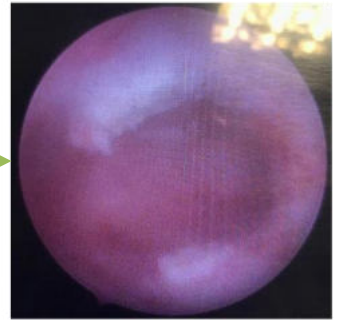
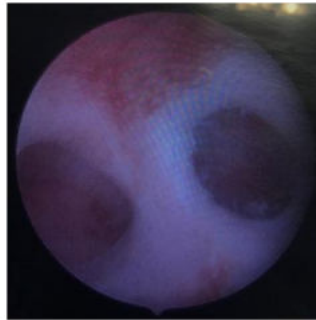
Tratamiento

Histeroscopia

### CASO CLÍNICO

Mujer de 38 años que acude a realizarse histeroscopia ambulatoria por sospecha de pólipo endometrial. Dismenorrea y sangrados irregulares. Antecedente quirúrgico de legrado obstétrico. En tratamiento con desogestrel.

- Ecografía transvaginal: Sinequia transversal intrauterina en tercio medio con endometrio engrosado en fondo uterino, posible pólipo.
- Histeroscopia diagnóstica: Adherencia focal uterina en zona media de útero (<1cm). Ambos ostiums visibles. Endometrio atrófico. Se realiza resección completa con Versapoint en zona media.



### CONCLUSIÓN

Las sinequias intrauterinas son una entidad que debe ser sospechada ante el antecedente de procedimiento intrauterino sobre todo cuando asocia:

- Abortos de repetición
- Dismenorrea
- Sangrado uterino anómalo
- Infertilidad

Ante la sospecha y los hallazgos ecográficos compatibles, deberá realizarse una histeroscopia para visualizar la cavidad y realizar una adhesiolisis si fuera necesario.

### BIBLIOGRAFÍA

1. Cedars MI, Adeleye A. Adherencias intrauterinas: manifestación clínica y diagnóstica [Internet]. Uptodate; 2022 [Actualizado enero 2024]. Disponible en: [https://www.uptodate.com/contents/intrauterine-adhesions-clinical-manifestation-and-diagnosis?search=asherman&source=search\\_result&selectedTitle=1%7E50&usage\\_type=default&display\\_rank=1](https://www.uptodate.com/contents/intrauterine-adhesions-clinical-manifestation-and-diagnosis?search=asherman&source=search_result&selectedTitle=1%7E50&usage_type=default&display_rank=1)
2. Cedars MI, Adeleye A. Adherencias intrauterinas: tratamiento y prevención [Internet]. Uptodate; 2022 [Actualizado febrero 2024]. Disponible en: [https://www.uptodate.com/contents/intrauterine-adhesions-treatment-and-prevention?search=asherman&source=search\\_result&selectedTitle=2%7E50&usage\\_type=default&display\\_rank=2](https://www.uptodate.com/contents/intrauterine-adhesions-treatment-and-prevention?search=asherman&source=search_result&selectedTitle=2%7E50&usage_type=default&display_rank=2)

