



Título Diagnóstico de gestación ectópica intersticial. A propósito de un caso.

Autores Martínez Nortes, ME; Batres Hernández, L; Ortuño Hernández, C; García Pérez, M; Delgado González, I; Soler Gabaldón, S; Meroño Saura, EM.

Introducción

El embarazo ectópico es el resultado de una alteración en la fisiología reproductiva que permite la implantación del blastocisto fuera de la cavidad uterina (1).

Tan solo el 2% de las gestaciones ectópicas tienen una localización intersticial (entre el óstium y la porción ísmica de la trompa). Sin embargo, esta supone la gestación ectópica no ampular más frecuente y un 20% de la mortalidad materna asociada a gestaciones ectópicas (2).

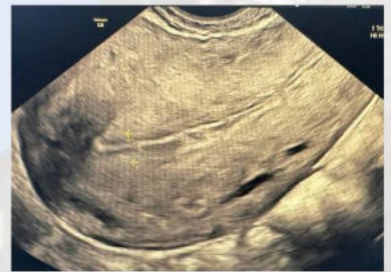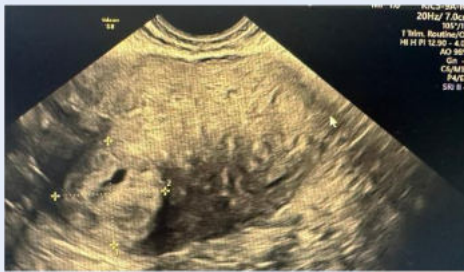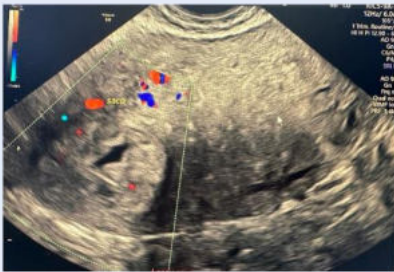
El factor de riesgo más importante es la salpinguectomía previa, con el muñón tubárico como implante más frecuente(2).

Caso Clínico / Exposición tema

Paciente de 26 años que consulta por spotting autolimitado y dolor abdominal leve. Refiere test de gestación positivo en domicilio sin poseer ecografías previas.

Edad gestacional de 6 semanas según fecha de última regla. La paciente no posee alergias medicamentosas conocidas ni antecedentes médico-quirúrgicos de interés.

Se realiza ecografía que se muestra en las imágenes y se solicita beta-HCG en sangre con resultado de 541,0mUI/ml.



Discusión / Conclusión

En ocasiones, el diagnóstico de la gestación intersticial puede suponer una dificultad por la similitud con la gestación intrauterina (más aún cuando esta es angular) (2).

Además, puesto que lugar de implantación resulta más fácilmente distensible y está ampliamente vascularizado por ramas de las arterias uterina y ovárica, las gestaciones intersticiales cursan de forma más indolente al inicio y tienden a diagnosticarse con una edad gestacional más avanzada (3-4). Es por esto que, para realizar un diagnóstico precoz, resulta necesario conocer los criterios de diagnóstico ecográfico, siendo estos (2):

- Cavidad uterina vacía.
- Saco gestacional a 1 cm o más de la línea endometrial y rodeado por un grosor miometrial inferior a 5mm.
- Línea intersticial ecogénica entre saco gestacional y endometrio.

Bibliografía

1. Gallegos G. F, Pavéz O. C, Jara M. M, Jesam G. C, Montero C. JC, Bustos V. JC. Embarazo ectópico intersticial complicado: Urgencia ginecológica. Rev Chil Obstet Ginecol. 2005;70(6):414-7.
2. Fundación medicina fetal barcelona. Gestación ectópica. Medicinafetalbarcelona.org.
3. DeWitt C, Abbott J. Interstitial pregnancy: A potential for misdiagnosis of ectopic pregnancy with emergency department ultrasonography. Ann Emerg Med. 2002;40(1):106-9.
4. Bertin F V, Montecinos O M, Torres P V, Pinto M P. Embarazo ectópico cornual, diagnóstico y tratamiento: reporte de dos casos y revisión de la literatura. Rev Chil Obstet Ginecol. 2019;84(1):55-63.

