



Título: EMBARAZO ECTÓPICO CRONIFICADO

Autores: Sánchez-Tembleque Sánchez P, Gutiérrez de Rubalcava Subiela L, Peñalver Yepes N, Díaz García A, Gil Sánchez L, García Castejón MM, Pérez Martínez A.

Introducción: La gestación ectópica cronificada es una forma de gestación tubárica en la que en lugar de presentarse de la forma típica (ruptura, sangrado, hemoperitoneo...), se produce un aborto tubárico que no se detecta y produce una reacción inflamatoria local que en ocasiones da lugar a la formación de una masa pélvica que dificulta el diagnóstico diferencial.

Caso Clínico:

32 años. Es derivada de Unidad de Reproducción Asistida por hallazgo ecográfico previo a tratamiento de fertilidad.

G1/A1. *Aborto espontáneo resuelto hace 4 meses sin tratamiento.*

- **Ecografía TV:** Útero en AVF con endometrio proliferativo. Ovarios normales. Adyacente a OD, en polo superior, se objetiva imagen sólida heterogénea bien delimitada de 31*36*33 mm con captación Doppler tipo 3-4 sospechosa de enfermedad trofoblástica. Pequeña lámina de líquido libre en Douglas de 20 mm.
- Analítica: **BHCG: 88,7.** Se decide citar a la paciente a las 48h para nueva analítica con BHCG
- **BHCG tras 48h: 76,5.**

Ante estos hallazgos ecográficos y analíticos se realiza Laparoscopia diagnóstico-terapéutica.

Se observa un ovario derecho normal con trompa derecha aumentada de tamaño a expensas de tumoración vascularizada de 5 cm aprox. que podría corresponder con gestación ectópica cronificada. Se realiza salpinguectomía derecha con exéresis de la masa descrita y se envía a AP para estudio.

- **Resultado de AP:** Gestación ectópica evolucionada con salpingitis xantogranulomatosa y hemorragia.

El postoperatorio cursa dentro de la normalidad y la **BHCG posterior es de 2,3.** La paciente es derivada de nuevo a la Unidad de Reproducción Asistida para continuar con su tratamiento de fertilidad.

Discusión:

1. La gestación ectópica cronificada forma parte del diagnóstico diferencial en una paciente con una masa anexial.
2. Puede cursar con aumento de BHCG.
3. El diagnóstico diferencial entre el EE cronificado y un tumor de células germinales puede ser confuso.
4. El diagnóstico comienza con una prueba de imagen, siendo la ecografía TV el gold estándar, seguido de exéresis quirúrgica. La AP da el diagnóstico definitivo.
5. Se debe hacer un seguimiento posterior hasta negativización de BHCG (niveles <5)

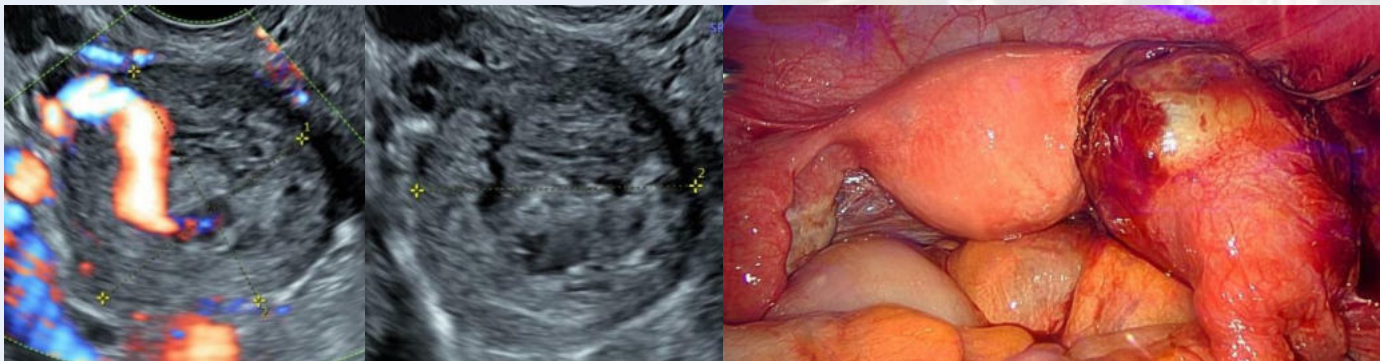


Imagen ecográfica de la masa descrita en escala de grises y con Doppler color

Hallazgos laparoscópicos: trompa derecha con masa vascularizada de 5 cm.

Bibliografía:

1. Lau S., Tulandi T. Conservative medical and surgical management of interstitial ectopic pregnancy. *Fertil. Steril.* 1999 Aug;72(2):207-215.
2. NICE. Natl Institute Heal Care Excell; 2015. Ectopic Pregnancy and Miscarriage: Diagnosis and Initial Management.
3. Ugur M., Turan C., Vıcdan K., Ekiel E., Oguz O., Gokmen O. Chronic ectopic pregnancy: a clinical analysis of 62 cases. *Am. J. Obstet. Gynecol.* 1996;36(2):186

